4.

Zwei Fälle

einer

eigenthümlichen Hornhautdeformität.

Inaugural-Dissertation

vorgelegt

der hohen medicinischen Facultät

der

Universität Zürich

von

DAVID TRÜMPY

Genehmigt

auf Antrag des Herrn Prof. Dr. HORNER

ZÜRICH
Druck von Orell Füssli & Co.
1881

Die vorliegende Dissertation berichtet über zwei Fälle einer eigenthümlichen Hornhauterkrankung, welche im Laufe des letzten Jahres verhältnissmässig kurz hinter einander auf der Klinik von Herrn Professor Dr. Horner zur Untersuchung gekommen sind. Da in der Literatur gleiche Fälle meines Wissens bis jetzt nicht beschrieben worden sind, so dürfte es nicht ohne Interesse sein, auf diese Krankheitsform aufmerksam zu machen. Für die gütige Ueberlassung des Materials und seinen freundlichen Rath statte ich hiemit meinem hochverehrten Lehrer, Herrn Professor Dr. Horner, meinen aufrichtigen Dank ab. Mit bestem Danke erwähne ich noch der freundlichen Hülfe, die mir von Seiten des Herrn Dr. Knies in anerkennenswerther Weise bei meiner Arbeit zu Theil geworden ist.

Krankengeschichten.

I. Fall.

Lisette O., 18 Jahre alt, von Pfäffikon, Canton Schwyz, stellte sich im Dezember 1879 vor.

Ihre Eltern sollen vollkommen gesund sein und ganz gut sehen.

Bei der Patientin wurde mit dem Beginn des Schulbesuches bemerkt, dass sie schwachsichtig sei, ohne dass an den Augen selbst etwas Auffallendes beobachtet wurde. Sie sollen zwar hie und da geröthet gewesen sein und an Ueberlaufen gelitten haben.

Seit einem Jahre machte sich eine besonders deutliche Abnahme des Sehvermögens geltend. Von Beginn der Schulzeit bis dahin habe das Sehvermögen ganz allmälig etwas, doch nicht bedeutend, abgenommen. —

Beide Corneae sind schrägoval. Diese eigenthümliche Form der Hornhaut kommt dadurch zu Stande, dass auf beiden Augen innen oben ein Meniscus zwischen eine normale Hornhaut und den

Scleralrand eingesetzt ist. Dieser Meniscus ist leicht getrübt, erscheint im Profil ganz flach. (Vide Fig. 2, die einen schematischen Durchschnitt durch die Hornhaut nach der Richtung ihrer grössten Verlängerung darstellt). Gegen die normale Hornhaut setzt er sich durch eine etwas unregelmässige wellenförmige, stärker

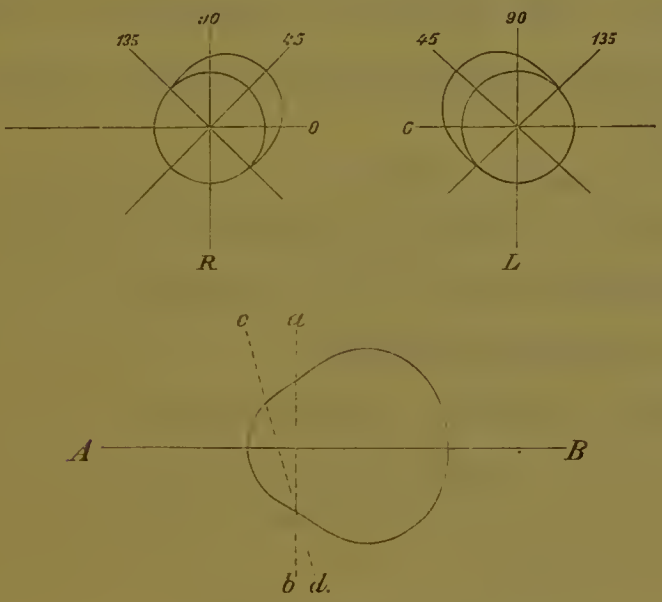

getrübte Linie ab, welche die Verlängerung der normalen Hornhautbasis darstellen würde.

Die Hornhautbasis cd erscheint durch das Schaltstück am innern obern Rand, wie der schematische Durchschnitt in Fig. 2 verdeutlicht, nicht mehr senkrecht auf der optischen Axe des Auges AB, sondern schräg gestellt.

Der Durchmesser der Hornhaut in der Richtung

von innen oben nach aussen unten beträgt beiderseits 12 *mm*, der darauf senkrechte 10 *mm*.

Es wird versucht, objectiv die Refraction mit dem Augenspiegel festzustellen; hiebei wird rechts in der Axe der grössten Hornhautausdehnung Hypermetropie ca. 4,0 D gefunden, im horizontalen Meridian Emmetropie. Links gelangt man wegen grosser Unregelmässigkeit des Astigmatismus zu keinem bestimmten Resultat.

Es besteht beiderseits in den Meridianen entgegengesetzter Krümmung unregelmässiger gemischter Astigmatismus; links ist die Verzerrung des Opticus noch bedeutender als rechts.

Eine vorläufige Sehprüfung mit dem stenopäischen Spalt ergab folgendes Resultat:

R. in dem von oben innen nach aussen unten gehenden Meridian:

Hypermetropie 3,0 D.

In dem darauf senkrechten Meridian:

Myopie 2,5 D.

L. in den respectiven Meridianen:

Hypermetropie 2,0 D,

Myopie 2,5 D.

Später und wiederholt angestellte Sehprüfungen ergaben constant:

R. mit cyl. $-\frac{1}{16}$ Axe ⁄ S $\frac{1}{2}-\frac{2}{3}$

L. mit cyl. $-\frac{1}{15}$ Axe \ S $\frac{1}{5}-\frac{1}{4}$

Es wurde bei der noch guten Sehschärfe von einer eingreifenden Behandlung abgesehen, und Patientin nach längerer Beobachtung mit beiderseits cyl. $+\frac{1}{16}$ mit entsprechender Richtung der Axen zum Gebrauch bei der Arbeit entlassen.

Obschon es von Anfang an klar war, dass der gefundene Astigmatismus lediglich durch die geschilderte Form- und Lageveränderung der Hornhaut hervorgerufen werde, so erschien es doch schon wegen der Seltenheit des Falles interessant, die Hornhautkrümmung in den einzelnen Meridianen auch ophthalmometrisch zu messen und die hiebei gefundenen Werthe mit den Ergebnissen der Sehprüfung und ophthalmoscopischen Untersuchung zu vergleichen.

Herr Professor Weber hatte die Güte, uns das Ophthalmometer aus dem physikalischen Institut des Polytechnikums zur Disposition zu stellen. Zur Erzeugung der Bilder auf der Hornhaut wurde ein Woinow'scher Apparat construirt. Derselbe besteht im Wesentlichen aus einer geraden Stange, an deren

einem Ende ein, am andern zwei Spiegel angebracht sind, und die um einen Ring gedreht und eingestellt werden kann. Zur Orientirung füge ich eine Skizze des Apparates aus Aubert's physiologischer Optik bei:

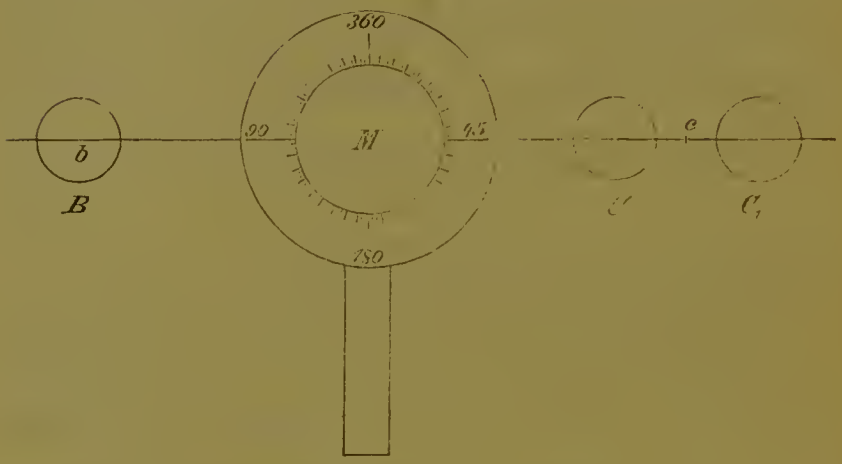

B, C und C1 sind die Spiegel, welche das Bild einer hinter dem beobachteten Auge stehenden Lampe reflectiren. Das Ophthalmometer befindet sich in der Oeffnung M der Kreistheilung, deren Mittelpunkt in der Axe des Ophthalmometers liegt; die Stange mit den Spiegeln kann in beliebigen Graden des Ringes eingestellt werden, entsprechend den zu untersuchenden Meridianen.

Bezeichnen wir mit b die Mitte des Spiegels B, mit c die Mitte zwischen den Spiegeln C und C1, so stellt die Strecke bc die Grösse des Gegenstandes

dar, dessen Bild auf der Cornea entworfen wird. Dieselbe betrug bei unserm Apparate 70 *cm*; die Entfernung, in der er von der Hornhaut aufgestellt wurde, 200 *cm*.

Die Messungen wurden so vorgenommen, dass in jedem Meridian jeweilen wenigstens 4 Ablesungen gemacht und aus diesen das arithmetische Mittel gezogen wurde. Es ergaben sich hierbei nur in sehr geringem Grade von einander abweichende Resultate. Erhebliche Differenzen zeigten sich einzig in dem schief nach innen oben gehenden Meridian des linken Auges. Dieselben finden ihre Erklärung darin, dass dieser Meridian eine ungleichmässige Krümmung besitzt, indem der Radius von unten aussen nach oben innen zunimmt, so dass die Cornea um so flacher wird, je mehr man sich der eingeschalteten Stelle nähert, und dass in Folge von etwas verschiedener Augenstellung der Patientin das Bild auf der Cornea bald etwas höher, bald etwas tiefer entworfen wurde.

Zur leichtern Uebersicht bezeichnen wir mit 0^0 den horizontalen, mit 90^0 den verticalen Meridian; ferner mit 45^0 den schief von unten aussen nach oben innen, und mit 135^0 den von unten innen nach oben aussen verlaufenden Meridian.

Um nun das auf der Cornea erzeugte Spiegelbildchen je um die Hälfte seiner Länge nach den Seiten zu verschieben, war folgende Drehung der Glasplatten des Ophthalmometers nothwendig:

Rechtes Auge:

0^0	$21,1^0$
45^0	$22,2^0$
90^0	$22,0^0$
135^0	$20,8^0$

Linkes Auge:

0^0	$19,85^0$
45^0	$24,6^0$; $23,1^0$; $23,0^0$; $23,9^0$; Mittel $23,8^0$.
90^0	$21,3^0$
135^0	$18,5^0$.

Um nun die diesen Winkelgrössen entsprechende Bildgrösse zu finden, wurde, da eine Tabelle zu dem Ophthalmometer nicht vorhanden war, ein Maassstab mit feiner Theilung an die Stelle des Spiegelbildchens gesetzt und so empirisch bestimmt, durch welche Anzahl Grade des Ophthalmometers bekannte Grössen abgemessen werden.

Es ergaben sich dabei folgende Resultate:

Um eine Gesammtverschiebung des Bildes von einem Millimeter zu bewirken, bedurfte es einer Drehung der Glasplatten von $15,55^0$. Ferner zu einer

Verschiebung von 1,5 *mm* Drehung von $22{,}875^0$

„ „ 2,0 *mm* „ „ $29{,}65^0$.

Hieraus ergeben sich durch Interpolation folgende Resultate:

Meridian:	Verschiebung:	Bildgrösse:
	Rechtes Auge:	
9^0	$21{,}1^0$	1,38 *mm*
45^0	$22{,}2^0$	1,45 „
90^0	$22{,}0^0$	1,44 „
135^0	$20{,}8^0$	1,36 „
	Linkes Auge:	
0^0	$19{,}85^0$	1,29 „
45^0	$23{,}80^0$	1,58 „
90^0	$21{,}3^0$	1,39 „
135^0	$18{,}5^0$	1,20 „

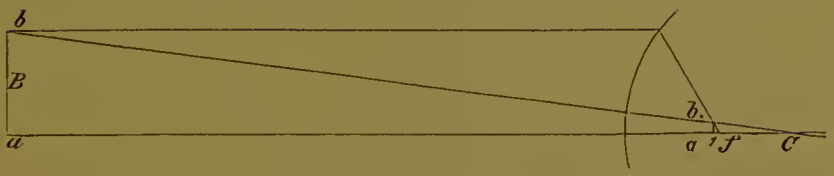

Den Radius der Hornhaut können wir nun nach folgender Methode berechnen:

Ist nach beiliegender Figur a b = B die Objectgrösse, E die Distanz des Objectes von der Hornhaut, a1 b1 = b die Bildgrösse, so haben wir:

$$\Delta \text{ a C b} \backsim \Delta \text{ a}_1 \text{ C b}_1$$

Es ergibt sich desshalb die Proportion

$$E + r : B = a_1 C : b$$

Das von einem Convexspiegel entworfene Bild wird um so kleiner und nähert sich dem Brennpunkt um so mehr, je kleiner der Radius und je entfernter das Object ist. Für unsere Objectdistanz von 2000 *mm* und den Radius des Spiegels von ca. 8 *mm* ist die Distanz zwischen Brennpunkt und dem entworfenen Bild verschwindend klein; wir können also die Distanz $a_1 C = f C = \frac{r}{2}$ setzen, und es gestaltet sich dann die Proportion folgendermassen:

$$E + r : B = \frac{r}{2} : b$$

Daraus ergibt sich:

$$r. (B - 2 b) = 2 E b$$

$$r = \frac{2 E b}{B - 2 b}$$

Aus der ersten Gleichung

$$E + r : B = a_1 C : b$$

ergibt sich:

$$r = \frac{B a_1 C - E b}{b}$$

Da wir nun für $a_1 C$ die kleinere Grösse $\frac{r}{2}$ einsetzen, so müssen wir B etwas grösser annehmen und

werden desshalb für den Divisor B—2 b B setzen. Wir haben dann:

$$r = \frac{2\,E\,b}{B}$$

Wir erhalten so für die Radien in den verschiedenen Meridianen der beiden Augen folgende Werthe:

Rechtes Auge:

0^0	Radius	7,886	*mm*
45^0	„	8,286	„
90^0	„	8,229	„
135^0	„	7,77	„

Linkes Auge:

0^0	„	7,371	„
45^0	„	9,03	„
90^0	„	7,943	„
135^0	„	6,91	„

Der Grad des Astigmatismus wird ausgedrückt durch eine cylindrische Linse, welche unmittelbar vor dem Auge in Verbindung z. B. mit dem horizontalen Meridian gebracht, dessen Brennweite derjenigen des verticalen Meridians gleich macht.

Würden diese drei brechenden Flächen sich in den gleichen Medien befinden, so hätten wir für sie die Gleichung:

$$\frac{1}{F_2} + \frac{1}{x} = \frac{1}{f_2}$$

worin F_2 die hintere Brennweite des horizontalen Meridians, f_2 die hintere Brennweite des verticalen Meridians, x die Brennweite der cylindrischen Linse bedeutet. Da aber bei der Linse die Strahlen nicht wie bei der Cornea aus Luft in Wasser übergehen, sondern wieder durch Luft weiter gehen, so bekommen wir:

$$\frac{1}{F_2} + \frac{1}{n\,x} = \frac{1}{f_2}$$

wo n das Brechungsverhältniss zwischen Luft und Wasser bezeichnet und daraus

$$\frac{1}{n\,x} = \frac{F_2 - f_2}{F_2\,f_2}$$

$$x = \frac{1}{n} \cdot \frac{F_2 \,.\, f_2}{F_2 - f_2}$$

Aus den Grössen, die wir für die Radien gefunden haben, ergeben sich diejenigen für die Brennpunkte aus der Formel:

$$f_2 = \frac{n\,r}{n-1}$$

und daraus für die beiden Augen ein Astigmatismus entsprechend:

R. einer Linse von der Brennweite von 372 *mm* $= \frac{1}{14}$.

L. einer Linse von 87 *mm* Brennweite $= \frac{1}{3^1/_4}$

Vergleichen wir hiemit das Ergebniss der Sehprüfung, so stimmt beim rechten Auge die beste gefundene Sehschärfe mit cyl. $\frac{1}{16}$ sehr gut mit dem ophthalmometrisch bestimmten Astigmatismus, der $\frac{1}{14}$ beträgt. Der sehr erheblichen Differenz am linken Auge können wir keinen grossen Werth beilegen, da eben die Krümmungsverhältnisse gar zu unregelmässig waren, so dass von vornherein an diesem Auge keine grosse Uebereinstimmung erwartet werden konnte. Denn auch mit Cylindern blieb die Sehschärfe dieses Auges schon sehr bedeutend hinter der normalen zurück, worauf ich später noch zurückkomme.

II. Fall:

Louise R., 19 Jahre, von Marthalen, Kt. Zürich, stellte sich im Mai 1880 vor.

Patientin leidet seit zwei Jahren an oft recidivirenden Entzündungen im rechten Auge, verbunden

mit Schmerzen in dessen Umgebung, die besonders in der Nacht stärker auftreten. Zum letzten Mal sei das Auge vor 3 Wochen entzündet gewesen.

Seit 2 Jahren soll das Sehvermögen des rechten Auges abgenommen haben. Die Herabsetzung des Sehvermögens habe sich jeweilen nach dem Ablauf der Entzündungsrecidive besonders bemerkbar gemacht.

Patientin hatte zwei Mal Unterleibsentzündung, oft Schmerzen im Kreuz u. s. w., Beschwerden, die offenbar mit der Augenaffection nichts zu thun haben.

Die Sehprüfung ergab folgendes Resultat:

R. mit sphär. — 3,0 D. ⊂ cyl. — 8,0 D. Axe vertical:

$$S = \frac{1}{2}$$

L. H . 0,75 D. S . $\frac{5}{6}$

Rechts ist die Hornhaut oval, durch einen etwas trüben, scharf begrenzten Meniscus nach oben verlängert. Die Pupille erscheint in derselben Richtung oval. Das rechte Auge zeigt genau denselben Befund wie im vorhergehenden Falle, nur war die Richtung der Ausdehnung der Hornhaut eine etwas andere. Wie dort erschien einer völlig normalen Hornhaut an der Peripherie ein Meniscus angesetzt, der leicht

getrübt ist und sich durch eine etwas stärker getrübte, scharf begrenzte, aber etwas unregelmässig gestaltete Linie von der übrigen Hornhaut abgrenzt. Auch hier umfasst der Meniscus gut $\frac{1}{3} - \frac{1}{2}$ der Hornhautperipherie. Die Aehnlichkeit mit dem vorhergehenden Falle war vollkommen, nur die Differenz in der Anamnese und die Einseitigkeit des Leidens schien gegen eine völlige Analogie zu sprechen.

Die Untersuchung mit dem Ophthalmoscop ergab:

R. vertical Myopie 4,0 D.
horizontal „ ca. 12,0 D.
Beginnendes Staphylom.
L. Hypermetropie höchstens 0,5 D.

Der objectiv und subjectiv bestimmte Astigmatismus trifft also so genau überein, wie man es nur verlangen konnte.

Der rechte Bulbus zeigt sich eher weicher als der linke. Das linke Auge ist vollständig normal.

Es wird der Patientin empfohlen, sich zu schonen, besonders aber, sich zu zeigen zu einer Zeit, wo das Auge entzündet ist, damit man sehen könne, welcher Art die Entzündung sei. Leider ist Patientin seither nicht wieder erschienen.

Wir ersehen aus den Krankengeschichten, dass die Eigenthümlichkeit der beiden Fälle darin beruht, dass eine vollständig durchsichtige Hornhaut eine Verschiebung zur Sehaxe erleidet durch ein etwas unregelmässig begrenztes, leicht getrübtes Intercalarstück, das ungefähr $^1/_3$ — $^1/_2$ des Hornhautumfanges einnimmt und in allen drei Augen nach oben resp. innen oben gelegen ist. Dieses Intercalarstück zeigt nur eine leichte streifige Trübung, die eigentlich erst bei seitlicher Beleuchtung deutlich hervortritt. In allen drei Augen bezeichnet der mit dem Scleralrand mehr weniger concentrisch verlaufende, trübe, ca. $^1/_2$ *mm* breite Streifen eine bestimmte Grenze zwischen der normalen Hornhaut und dem Intercalarstück, an der auch die flachere Wölbung des Schaltstückes sich scharf von der stärkern Krümmung der übrigen Hornhaut absetzt. An der Sclera sind da, wo sich der Meniscus ansetzt, keine Veränderungen zu bemerken. Sie ist nicht verdünnt, nicht ectatisch.

Der Einfluss, den eine solche Formveränderung auf die Function des Auges ausüben muss, ist leicht einzusehen; sie bedingt nothwendig einen hochgradigen Astigmatismus der Hornhaut und zwar aus folgenden Gründen:

1. Wird durch die Einschiebung eines Seg-

mentes die Basis der Hornhaut schief zur Sehaxe gestellt, so dass dieselbe nicht, wie normal, wenigstens annähernd senkrecht auf der optischen Axe des Auges steht, sondern sie in einem spitzen Winkel schneidet. Es wird dadurch ein ähnlicher Effect hervorgebracht, wie wenn ein sphärisches Glas schief vor das Auge gehalten wird.

2. Erleidet die Krümmung der Hornhaut eine Veränderung.

Wie die oben angeführten Ergebnisse der ophthalmometrischen Messung zeigen, ist sie im Bereich des Pupillargebietes in der Richtung des Meridians am geringsten, welcher durch den längsten Durchmesser geht, am stärksten in der darauf senkrechten. Es lässt sich der so erzeugte Astigmatismus vergleichen mit demjenigen, den wir als Folgezustand z. B. einer im limbus corneae ausgeführten Staarextraction regelmässig zu beobachten Gelegenheit haben, und wie er auch hie und da in Folge tiefgreifender Randgeschwüre getroffen wird. Es wird in diesen Fällen die Verbindung zwischen Cornea und Sclera durch das Setzen einer Wunde, resp. die Zerstörung des Gewebes in Folge des entzündlichen Prozesses ganz oder zum grössten Theile aufgehoben, und hiedurch der Cornea die Möglichkeit

gegeben, ihrer elastischen Spannung nachzugeben, d. h. den Grad ihrer Krümmung zu verringern.

Auf ähnliche Weise können wir uns auch vorstellen, dass, wenn zwischen Corneal- und Scleralrand sich ein Meniscus eingeschoben findet, die Spannung des Gewebes in dieser Richtung geringer und also der Krümmungsradius grösser sein muss. Am geringsten oder gar nicht kann natürlich von dieser Aenderung der darauf senkrechte Meridian betroffen werden, während sie sich noch mehr weniger geltend macht in den dazwischen liegenden Gebieten.

Der Effect von 1 und 2 ist ein entgegengesetzter. Durch die Schiefstellung der Hornhaut würde die brechende Wirkung in der Axe der Hornhautverlängerung verstärkt; durch die Abflachung in derselben Richtung würde sie vermindert werden. Der Gesammteffect zeigt sich aber in letzterem Sinne, so dass wir annehmen müssen, dass die Abflachung der Hornhaut eine so bedeutende ist, dass sie den durch die Schiefstellung derselben bedingten Astigmatismus nicht nur aufhebt, sondern noch einen recht bedeutenden Astigmatismus im Sinne der Abflachung im grössern Durchmesser der Hornhaut übrig lässt.

3. Bei unsern Fällen besitzen nicht bloss die verschiedenen Meridiane verschiedene Krümmungs-

halbmesser, sondern auch die einzelnen Meridiane haben zum Theil eine ungleichmässige Krümmung, d. h. neben dem regelmässigen ist auch unregelmässiger Astigmatismus vorhanden, indem in denjenigen Meridianen, welche durch die eingeschaltete Stelle gehen, der Krümmungshalbmesser um so grösser gefunden werden muss, je näher an derselben er gemessen wird.

Diese Voraussetzung findet auch in den Resultaten der Messungen ihre Bestätigung, ganz besonders am linken Auge von L. O.

Vergleichen wir die Resultate, die wir bei der Messung des Astigmatismus einerseits durch Gläser, anderseits durch das Ophthalmometer gefunden haben, so sehen wir, dass dieselben in Bezug auf Uebereinstimmung an den beiden Augen sehr verschieden sind. Am rechten Auge ist die Brennweite des Cylinderglases, mit dem das beste Sehvermögen zu erreichen, beinahe dieselbe, wie wir sie durch Rechnung gefunden haben; während am linken Auge der ausgerechnete Astigmatismus das Dreifache des durch Gläser gefundenen beträgt.

Kleinere Differenzen lassen sich daraus erklären, dass die beiden Bestimmungen kaum genau die gleichen Meridiane betreffen, da bei der Sehprüfung die Stellung der Axe des Glases nicht so genau festgesetzt

wird, wie bei der ophthalmometrischen Messung diejenige des Hornhautbildes.

Durch den Schiefstand der Hornhaut werden beide Arten der Messung in gleicher Weise beeinflusst, ebenso natürlich durch die ungleiche Krümmung der einzelnen Meridiane.

Der *unregelmässige* Astigmatismus hingegen lässt sich durch Gläser *nicht* bestimmen, während er auf die Grösse des Spiegelbildchens der Hornhaut Einfluss ausübt. Da er am linken Auge bedeutend stärker ist als am rechten, so war desshalb von vorneherein zu erwarten, dass auch die Differenz links grösser gefunden werde als rechts.

Die Folge dieses Astigmatismus ist eine hochgradige Herabsetzung des Sehvermögens. Da eine vollkommene Correction desselben durch Gläser unmöglich ist, so lässt sich auch durch Anwendung solcher keine vollständige Sehschärfe erreichen; doch liess sich dadurch in unsern Fällen immer noch eine genügende Besserung erzielen.

Versuchen wir die beschriebene Form der Hornhautveränderung in die Reihe der bis jetzt aufgestellten Arten von Hornhautdeformationen unterzubringen, so werden wir finden, dass es uns nicht möglich ist, sie einer Categorie derselben bestimmt zuzuzählen.

Die Erkrankungen der Cornea, welche überhaupt in Frage kommen können, sind die durchsichtigen und opaken Ectasien derselben. Bei jenen denken wir an den Keratoconus und die Cornea globosa pellucida; bei diesen müssen wir unterscheiden den angebornen trüben Keratoglobus, die pannöse Ectasie und die eigentlichen Narbenstaphylome. Die Keratocele als temporären Zustand mit deutlicher Substanzlücke können wir ganz übergehen, und auch die Narbenstaphylome, deren Boden ja fast ausnahmslos Perforation der Hornhaut folgender Irisvorfall ist, brauchen wir nicht einzeln zu erörtern.

Characterisiren wir zunächst die übrigbleibenden Formen möglichst kurz und sachlich, und fragen wir uns dann, ob unsere beiden Fälle sich einer bekannten Form annähern.

Beim *Keratoconus* erleidet die Hornhaut eine solche Formveränderung, dass dieselbe im Centrum kegelförmig vorgetrieben wird, wobei der Dickendurchmesser an dieser Stelle bis auf 1/3 des Normalen verdünnt werden kann. Diese Veränderung tritt meistens erst in der Zeit der Pubertät, gewöhnlich beidseitig, doch nicht zu gleicher Zeit auf; entwickelt sich langsam, ohne entzündliche Erscheinungen oder Reizungszustände, kann in jedem Stadium sta-

tionär werden, führt zu einer leichten Trübung der Spitze, nie zur Perforation. Offenbar ist eine anatomische Prädisposition angeboren vorhanden.

Der *Keratoglobus* ist stets ein angeborner Zustand sowohl, als Cornea globosa pellucida, als in der Form des trüben Keratoglobus. Die Cornea ist hiebei in allen Durchmessern, mit Ausnahme des Dickendurchmessers, vergrössert, oft um mehr als die Hälfte des normalen Maasses. Während in den seltenen Fällen scharf abgegrenzter Megalocornea ein stationärer Zustand möglich ist, wird derselbe bei trüber Cornea mit ungenauer Randbegrenzung ohne Ausnahme progressiv. Nicht allein wächst die Hornhaut, auch die Trübung nimmt zu, der Scleralrand wird ectatisch, der Bulbus immer grösser, das Auge blind durch Sehnervenexcavation, ganz abgesehen von den Fällen, wo ein oft ganz unbedeutendes Trauma die dünnen Hüllen des Auges zum Platzen bringt.

Die *pannösen Ectasieen* gestalten sich immer aus langwierigen Entzündungszuständen der Hornhaut heraus und sind daher mit mannigfachen und unregelmässigen Trübungen und Gefässbildung begleitet. Entweder nähern sie sich geringern Graden von Keratoglobus, immer von diesem wesentlich verschieden durch den Mangel einer Vergrösserung der Basis der

Cornea, oder sie sind wie bei der trachomatösen Pannusectasie zuweilen wirkliche Ausbuchtungen der obern Cornealhälfte.

Wie verhält sich nun zu diesen Formen von Veränderungen der normalen Gestalt der Hornhaut die beschriebene Affection?

Ist sie zu betrachten als hervorgegangen aus einer abnormen Entwicklung, die durch unbekannte Ursachen bewirkt, vielleicht sogar fötalen Ursprungs ist? Oder ist die Ectasie entstanden aus einer ursprünglich normalen Cornea in Folge theilweiser Zerstörung ihres Gewebes und daheriger verringerter Resistenz?

Da uns leider keine Möglichkeit gegeben war, die Entstehung und den Verlauf der Krankheit zu beobachten, so sind wir, wenn wir uns hierüber eine Vorstellung machen wollen, lediglich auf die Anamnese angewiesen, und diese bietet uns nur dürftigen Aufschluss. Beide Fälle betreffen Mädchen in der Pubertätszeit. In beiden zeigt das Leiden einen progressiven Charakter. Bei I. hat sich die Schwachsichtigkeit seit früher Jugend geltend gemacht, ist vielleicht angeboren; sie hat stetig zugenommen, besonders in der letzten Zeit. Die Röthung der Augen, an denen Patientin angibt gelitten zu haben,

scheinen ohne Einfluss auf die Entwicklung der Sehstörung gewesen zu sein, überhaupt mit derselben in keiner Beziehung zu stehen; sie sind wahrscheinlich als eine leichte Conjunctivitis catarrhalis aufzufassen.

Bei Fall II. dagegen ist nichts Abnormes entdeckt worden, bis mit der vor zwei Jahren zum ersten Mal aufgetretenen Entzündung auch das Sehvermögen des rechten Auges abnahm. Die seither wiederkehrenden Recidive hatten jeweilen auch eine Verschlechterung des Sehens nach sich gezogen. Das linke Auge ist nie schmerzhaft oder entzündet gewesen.

Trotzdem wir also scheinbar für die beiden Fälle die grösste ätiologische Verschiedenheit haben, finden wir eine fast vollständige Gleichheit des anatomischen Bildes. Lage, Form und Ausdehnung des Intercalarstückes, die scharfe Trennung desselben von der übrigen Hornhaut durch die strichförmige Trübung und die plötzliche Aenderung der Krümmung ist bei beiden dieselbe, nur ist die Trübung der eingeschalteten Partie bei II. etwas stärker. Der einzige eigentliche Unterschied, den sie darbieten, ist, dass bei der einen die Affection beidseitig, bei der andern einseitig ist.

Dass von den vorliegenden Fällen keiner dem Keratoconus oder dem Keratoglobus angehört, ist klar. Mit dem Keratoglobus ist gar keine Aehnlichkeit vorhanden; eher noch liessen sich Beziehungen zum Keratoconus auffinden, wenigstens insofern, als beide Krankheitsformen eine partielle Ectasie der Hornhaut darstellen. Dies dürfte aber alles sein. Denn während beim Keratoconus eine Stelle von relativ sehr geringem Umfange und mehr oder weniger im Centrum der Cornea gelegen, vorgetrieben wird, haben wir eine Formveränderung ganz an der Peripherie, die einen bedeutenden Theil des Hornhautumfanges gleichmässig beschlägt, und müssen die abnorme Partie eher flach als ectatisch nennen.

Uebrigens ist auch die Entwicklung der Ectasieen unähnlich der eines Keratoconus. Bei I. stammt sie aus früher Jugend, ist vielleicht angeboren, während Keratoconus meist später auftritt; bei II. ist sie verhältnissmässig acut, unter Entzündungserscheinungen aufgetreten, wogegen sich der Keratoconus gewöhnlich langsam und ohne Reizerscheinungen entwickelt.

Auch unter die geläufigen Formen der Ectasieen, welche eine Folge entzündlicher Vorgänge an der Cornea sind, lassen sich unsere Fälle nicht eintheilen,

indem sie sich von einer gewöhnlichen ectatischen Narbe durch die grössere Durchsichtigkeit der Cornea und die scharfe Abgrenzung vom normalen Gewebe unterscheiden, sowie dadurch, dass die ausgedehnte Partie nicht stärker vorgewölbt, sondern flacher als die Krümmung der übrigen Hornhaut ist.

Doch weist die Anamnese wenigstens des II. Falles mit solcher Bestimmtheit darauf hin, dass die Ursache der Deformation auf entzündlicher Basis beruhen könnte, dass wir dieser Supposition noch näher treten müssen. Allerdings lässt sich bemerken, dass an einem Auge eine hochgradige Herabsetzung des Sehvermögens bestehen kann, ohne bemerkt zu werden, wofern nicht Schmerzen die Aufmerksamkeit darauf lenken und das andere Auge gut functionirt, so dass man also auch hier annehmen könnte, es habe die Veränderung wie bei I. von Jugend auf bestanden. Abgesehen jedoch davon, dass eine solche Nichtbeachtung meist nur bei Fehlern des linken Auges vorkommt, und dass es doch höchst unwahrscheinlich ist, dass eine so grosse Verschiedenheit im Sehvermögen während so langer Zeit unbeachtet bliebe, wird die directe Einwirkung der Entzündung dadurch wahrscheinlich gemacht, dass die jeweiligen Recidive stets eine Verschlechterung des Sehens zur

Folge gehabt haben sollen. Welcher Art diese Entzündung gewesen sei, lässt sich nun allerdings nicht genau sagen. Dass eine pannöse Erkrankung der Cornea statthatte, ist abzulehnen. Es fehlt ganz an Zeichen langwieriger Conjunctivalerkrankungen, Narbenbildung; ganz an Gefässbildung, an wolkigen Trübungen in den centralen Parthien, welche nach Eczem der Cornea (Pannus scrophulosus) oder Keratitis intustitialis diffusa entschieden vorhanden wären. Wir müssen immer im Auge behalten, dass die Cornea nach aussen unten von dem das Schaltstück begrenzenden Strich absolut durchsichtig, von normalem Glanz, gefässlos und von normaler Resistenz ist.

Blennorrhoë und Diphtheritis können wir schon aus der Anamnese abweisen, noch viel mehr, wenn wir bedenken, dass die cornealen Geschwüre bei diesen Krankheiten im *kindlichen* Alter fast nur der Lidspaltenzone der Hornhaut angehören.

Selbst für die Annahme eines catarrhalischen Randgeschwüres sind erhebliche Schwierigkeiten vorhanden. Wir finden dieses in grösserem Umfange fast nur bei Erwachsenen, ja bei alten Leuten; bei letztern erklärt oft nur der Arcus senilis die rasche und grosse Ausdehnung des Substanzverlustes und immer gelingt es noch die Façette, d. h. den Epithel-

bekleideten Substanzverlust an der Cornealseite nachzuweisen. Davon war in unserm Falle (II.) keine Rede. Das Schaltstück ging ohne Einsenkung an der Berührungsstelle in die normale Cornea hinüber. Freilich weist die trübe, unregelmässige Grenzlinie auf diese Entstehung hin und das jugendliche Alter würde leicht die Niveau-Herstellung erklären.

Noch unsicherer sind wir in der Auffassung des I. Falles, da sich hier die Abhängigkeit der Deformation von einer Entzündung nicht nachweisen lässt. Da ferner die Herabsetzung des Sehvermögens sich geltend machte, sobald etwelchermassen höhere Anforderungen an die Leistungsfähigkeit der Augen gestellt wurden, so wissen wir nicht einmal, ob der Zustand angeboren sei oder sich im Laufe der ersten Lebensjahre entwickelt habe. Das Erstere wird vielleicht dadurch etwas wahrscheinlicher, dass von dem Vorhandensein schwererer Entzündungnn in den ersten Lebensjahren gar nichts bekannt ist. Wenn wir trotzdem geneigt sind, einen entzündlichen Vorgang auch in diesem Falle als Ursache anzunehmen, so geschieht dies hauptsächlich im Hinblick auf die vollständige anatomische Uebereinstimmung, welche die beiden Fälle bieten. Die einzige Differenz, welche hierin besteht, nämlich dass die Trübung der Ectasie

beim II. Fall stärker ist, wird darauf beruhen, dass im spätern Alter entstandene Trübungen der Cornea sich viel weniger verlieren, während in den frühesten Lebensperioden entstandene Trübungen von sehr bedeutender Diehtigkeit bekanntlieh im Laufe der Zeit sich fast vollständig verlieren können.

Diese vollständige Uebereinstimmung ist es, welehe, da für eine gegentheilige Annahme nichts in's Feld geführt werden kann, uns vermuthen lässt, dass auch dieser Fall als Folge einer Entzündung, sei es im fötalen Zustand, sei es in den ersten Lebensjahren, entstanden sei. Die blosse Annahme einer Atonia corneae (Rosas) wäre nur eine Phrase, und eine bestimmtere Bezeichnung einzig dureh anatomische Untersuchung möglieh.

In Bezug auf *Therapie* lässt sich Folgendes sagen:

Da die Sehstörung durch übermässige Ausdehnung eines Theiles der Hornhaut zu Stande gekommen ist, so läge es nahe, diesen Theil dureh Aetzen gewissermassen zur Contraetion zu bringen. Man könnte auch versuchen, durch einen längere Zeit getragenen Druekverband günstig einzuwirken, im schlimmsten Falle könnte man an eine Excision der Eetasie denken, eventuell mit Naht.

In unsern Fällen haben wir von einer solchen gewaltsamen Therapie Umgang genommen, da man mit Cylindergläsern bei dem allerdings bedeutenden Astigmatismus noch ein befriedigendes Sehvermögen zu erreichen im Stande war. Bei der offenbar progressiven Natur des Leidens indess müssen wir uns darauf gefasst machen, schliesslich den Astigmatismus durch Cylinder nicht mehr bewältigen zu können. In diesem Falle würde man wohl zweckmässig zu Aetzungen seine Zuflucht nehmen. Es wäre wohl rationell, dieselben mit dem Höllensteinstift gut localisirt auf das verdünnte Gewebe auszuführen, wobei dann durch einen Schluss- und Druckverband sich die Vernarbung begünstigen liesse. Es sind dies, wie bekannt, dieselben therapeutischen Mittel, die auch beim Keratoconus zuweilen von günstigem Erfolg sind, und so gut wie beim Keratoconus, (der im Uebrigen nach dem Gesagten mit unserer Krankheit nichts zu thun hat), können wir eine Wirkung auch in diesen Fällen erwarten. Wie schon angedeutet, könnte man auch daran denken, den Meniscus selbst zu excidiren — wenigstens zum Theil — und eine feine Naht zur Sicherung der Verbindung anwenden. Wir haben ja gelungene Antecedentien in den Excisionen am Rande einer conischen Cornea (Faris, von Roos-

broek) und der Nahtvereinigung der Wunden bei der Staarextraction (H. Williams).

Der Zweck dieser Arbeit war, auf eine seltene Art von Hornhautdeformität aufmerksam zu machen, die wahrscheinlich häufiger zur Beobachtung kommt, aber nur selten in so ausgeprägter Form gefunden wird.

Wenn wir die Affection mit einem bestimmten Namen bezeichnen wollten, so könnten wir sie als Keratectasia annularis partialis bezeichnen.

Sollten sich, wie wohl zu vermuthen, die Beobachtungen häufen, so wird es dann auch möglich sein, sowohl in Bezug auf Genese mehr in's Reine zu kommen, als auch bessere Anhaltspunkte für therapeutische Massnahmen zu gewinnen, als wir sie nach diesen beiden vereinzelten Fällen zu geben im Stande sind.